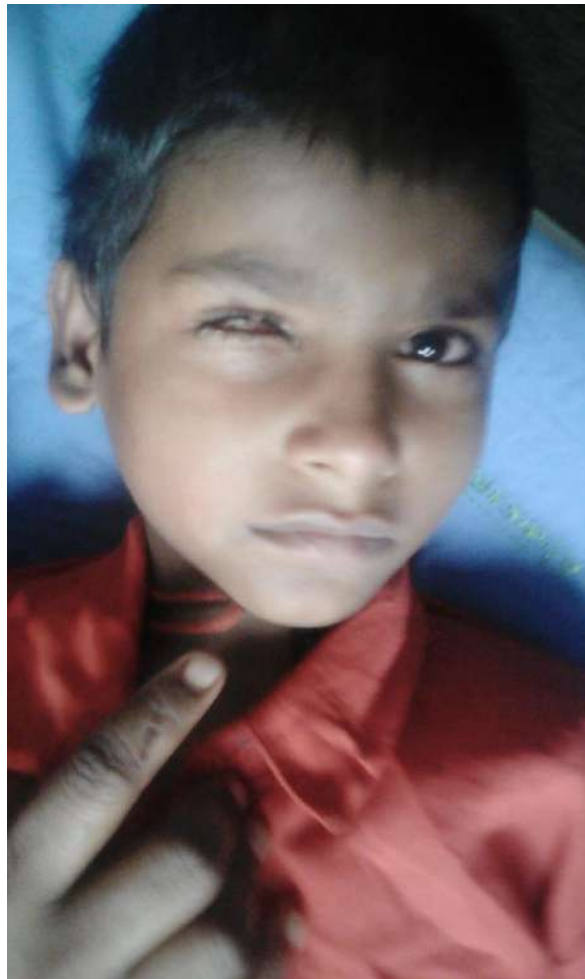

**Ritik Kumar**





भारत सरकार

Government of India



रितिक कुमार  
Ritik Kumar

माता : विनीता देवी  
Mother : Vinita Devi

जन्म तिथि / DOB : 01/01/2013  
पुरुष / Male



8585 6962 9649

मेरा आधार, मेरी पहचान



भारतीय विशिष्ट पहचान प्राधिकरण

Unique Identification Authority of India

पता: आत्मज, रेअम दयाल ठाकुर,  
दत्तुआर, दत्तवार, मधुबनी, दत्तुआर,  
बिहार, 847228

Address: S/O: Ream Dayal Thakur,  
Datuar, Datwar, Madhubani, Datuar, Bihar,  
847228

8585 6962 9649



1947



help@uidai.gov.in

www

www.uidai.gov.in

मैं राम दयाल शर्मा मेरा पुत्र शीतल कुमार उम्र 8 वर्ष

मेरे बच्चे को CANCER है जिसकी वजह से

अ उसकी दोनों आँख का OPERATION हो चुका और

उसकी आँख बिक्री की गई।

मुझे उसकी नकली

आँख लगवानी है जिसकी ममत 12000 है।

मुझे PEHCHAN NGO की

जल्द से मेरे बच्चे की दोनों आँख लगवाने में सहायता मिली।


मेरे पास इतने पैसे नहीं हैं और

PEHCHAN NGO ने मेरी मदद की जिसी लिख में

उनका सदा सुभाषी रहूँगा

राम दयाल शर्मा

डॉ. ए. सी. सि. कार्ड  
O.P.D. Card



रजिस्ट्रार का कार्ड  
Section and Date  
रजिस्ट्रार का कार्ड  
Treatment & Fee

कार्ड नंबर  
Card No.

डॉ. राजेश प्रसाद कार्ड रिस रिसर्च सेंटर  
आर. पी. सि. कार्ड नं. - 10000  
Dr. Rajendra Prasad Centre for Ophthalmic Sciences  
A.I.I.M.S., New Delhi-110029  
दृष्टि-विज्ञान-सें. 1000  
OPD No.

कार्ड नंबर एवं डॉ. का नाम  
Prof. Pradeep Sharma's Card

रोगी का नाम Name of the Patient	पु.सं./पं.सं. S.O.N	लिंग Sex	वय Age	पता Address
रहित				

दिनांक DATE	रोग DIAGNOSIS
----------------	------------------

उपचार Treatment  
② Enucleation  
① G.E.A.B

अध्यापक

रहित

→ Artificial eye trial

HFE-8/0  
Free Opti  
new and  
end

AN43

① Enucleation + I° Implant  
ICA & admission  
(~~strategy~~ pre- advised  
by Dr. Rajendra Meel)

कृपया इस कार्ड को सुरक्षित रखें तथा अगला दृष्टि-विज्ञान-सें. दिखाने के समय हर बार साथ लें।  
Kindly keep this Card safe and bring it on your follow-up visits.

1. धूम्रपान नियो 2. कुत्ता कार्ड केवल कूड़ेदान में ही डालें 3. बुकिये नही
1. No Smoking 2. Use Dustbin 3. No Spitting

Signature



# Histopathology Report

Ocular Pathology  
Dr. Rajendra Prasad Centre for Ophthalmic Sciences  
All India Institute of Medical Sciences  
Ansari Nagar, New Delhi - 110029, India

Name of the Patient: Ritik  
Age : 8 Years Sex : Male  
UHID No. : 105282478  
Ward : B Bed No. : 167

Lab Reference No. : 21-299  
Received on : 16/4/2021  
Date of Report : 20/4/2021  
Unit Incharge : Prof. Bajaj.

Nature of the Material Submitted : Enucleation.

Report :  
- Enucleated right eyeball.  
- Poorly differentiated retinoblastoma (post chemotherapy) with phthisis bulbi.  
- Vitreous cavity shows fibrosis, RPE proliferation and extensive calcification.  
- No viable tumour is seen.  
All ocular structures including iris, ciliary body, choroid, optic nerve and its resected margin are free of tumour.  
AJCC-ypT1 pNopMo.

Reported By

Consultant : Dr. Seema S



Dr. Rajendra Prasad Centre For Ophthalmic Sciences  
ALL INDIA INSTITUTE OF MEDICAL SCIENCES (AIIMS), New  
Delhi, 110029

Discharge Report  
PROVISIONAL DISCHARGE CERTIFICATE

105282478

R.P.C.

UHID :	105282478	Cr No:	R-010386-21
Name:	Mr. RITIK	Department:	R. P. Centre (Eye Centre)
Age/Sex:	8 years 4 mons 14 days / Male	Unit:	Unit-V
Ward Name:	1B	Bed No.:	167
Address:	284, KRISHNA NAGAR, NEAR GURGAON, HARYANA, INDIA	Drug Allergy, if any :- [ ]	
Mobile No:	9155121792		
Date of Admission:	14/04/2021 01:44:58 PM		
Date of Discharge :	16/04/2021 09:47:00 AM		

ICD Code: ^C69  
ICD Description: Malignant neoplasm of eye and adnexa

Diagnosis  
RE-PTHYSIS  
LE-GROUP D RETINOBLASTOMA

Investigation	Systemic	NO SI	Ocular	VA RE- PL NEGATIVE LE-PL NEGATIVE IOP RE-DIGITALLY LOW LE-DIGITALLY NORMAL AI - LE - 22.28 mm
---------------	----------	-------	--------	---

Treatment/Operative Procedure	Surgeon	DR. ANJU	Surgery	EUA FOLLOWED BY RE-ENUCLEATION + I/O IMPLANT 16 MM MULES IMPLANT - 16 MM OPTIC NERVE STUMP - 9 MM  LE EUA-VITREOUS MEMORRHAGE INCREASED 2. CALCIFIED MASS IN MACULAR AREA (28 MM AND 32 MM HEIGHT) → S/O group E
	Date	15/04/2021		

Condition at Discharge	Vision	RE-ENUCLEATED SOCKET	IOP	RE-ENUCLEATED SOCKET
	Anterior Seg.	LID EDEMA PRESENT, TARSORRHAPHY SUTURES INTACT.	Posterior Seg.	RE-ENUCLEATED SOCKET

Advice During Discharge	Oral	SYNLAUGMENTIN (225/5 ML) 7.5 ML TDS X 7 DAYS T.PANTOP 20 MG OD BIF WITH DR. ANJU ON NEXT FRIDAY 23/4/2021 AT 9 AM IN OPD NO 35B	Topical	RE S/O OCCUPOL TDSHS LE ED-MOXICIP TDS X 5 days. ED-REFRESH TERS 6 T/D
	Follow Up	Sy. PARACETAMOL (250/5ml) 7.5 ml TDS	Position	

2/1/2022  
① - @ phtysis ulbi  
② 10x8mm focal lesion in the posterior chamber of the left globe along the inferomedial aspect findings on S/O 1st R. retinoblastoma

AIIMS FREE GENERIC PHARMACY  
✓ MEDICINE RECEIVED  
NAME: .....  
DATE: 16/4/21  
SIGN: .....

Prepared By: Dr. Rahul P Vijayakumar  
Signature Of Senior Resident  
Date & Time  
Dr. R. P. Centre for Ophthalmic Sciences  
All India Institute of Medical Sciences, New Delhi - 29



भारत सरकार  
Government of India



रामदयाल शर्मा  
Ramdayal Sharma

जन्म तिथि/DOB: 01/01/1990

पुरुष / Male



6136 9066 7343

मेरा आधार, मेरी पहचान